

# ONCOCERCOSIS, endemia erradicada en Ecuador

*José Miguel Alvear L*

ONCOCERCOSIS, endemic eradicated in Ecuador.

## Resumen

ONCOCERCOSIS, conocida como "Ceguera de río" es la enfermedad producida por la filaria (gusano) ONCOCERCA VOLVULUS transmitida por el mosquito negro Simulium. Millones de personas todavía están infectadas y miles ciegos en los trópicos. El mosquito introduce la larva en la piel donde se desarrolla a microfilaria que invade la sangre, orina, conjuntiva, etc. La hembra adulta vive por años enroscada en nódulos de tejido conectivo produciendo microfilarias por millones. Los nódulos únicos o múltiples son indoloros, movibles, localizados sobre prominencias óseas. La ceguera depende de la invasión y densidad de microfilarias cerca del ojo.

Las microfilarias viven entre 6 meses y 2 años tiempo en el que invaden piel y tejido conectivo. La mayoría de ellas mueren en la piel infectada produciendo severa dermatitis, prurito, retinitis y ceguera.

Remoción quirúrgica de nódulos es mandatorio para disminuir la ceguera y mejorar la condición general además del tratamiento médico con Ivermectina (Merck). Algunos pacientes hombres desarrollan enormes hernias inguinales por la degeneración del tejido conectivo en la pared abdominal que requiere tratamiento quirúrgico. Esta endemia en el Ecuador ha sido erradicada en septiembre 2014, 40 años después de los esfuerzos iniciales y los protagonistas mencionados

**Palabras clave:** Filariasis, Mosquitos negros, Endemias tropicales, Ceguera, Dermatitis severa, Nódulos subcutáneos, Hernias inguinales gigantes.

## Abstract

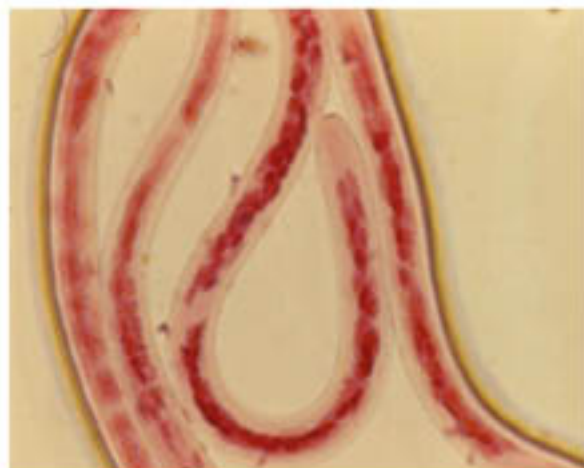
ONCOCERCOSIS, also known as "River Blindness" is a disease produced by the ONCOCERCA VOLVULUS, a filarial nematode (worm) hosted by the black fly Simulium. Millions of persons are still affected and thousands blind from the infection, in the tropics. The fly introduces the larvae in the skin where develops into microfilariae that invades blood, urine, conjunctiva, etc. Adult female worms live for years in nodules within connective tissue, producing microfilariae by the millions. The nodules, single or multiple are painless, movable, frequently located over bony prominences. The blindness is related to the head invasion and density of the microfilariae near the eye.

Microfilariae live between 6 months and two years only and during that time invade skin and connective tissue. The great majority of microfilariae die in the infected skin producing severe chronic dermatitis, keratitis, retinitis and blindness.

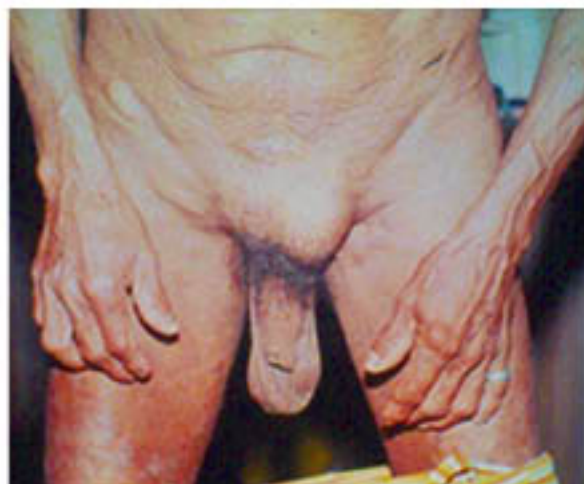Surgical excision of the nodules is mandatory to decrease blindness and improve general condition, besides the medical treatment with Ivermectine (Merck). Some male patients develop huge inguinal hernias (connective tissue degeneration of the abdominal wall) which requires surgical treatment as well. This endemic in Ecuador has been eradicated in September 2014, 40 years later after the initial efforts and protagonists mentioned

**Keywords:** Filariasis, Black fly, Tropical endemics, Blindness, Dermatitis severe, Subcuticular nodules, Inguinal hernias gigantic.

"La Oncocercosis" también conocida como "ceguera de río" es la enfermedad producida por el nematodo "Onchocerca volvulus". El gusano adulto hembra mide de 35 a 70 cm. De largo y el macho 2.5 cm. La hembra adulta se enrosca dentro de una cápsula en el tejido conectivo del humano. Estos nódulos fibrosos pueden durar por años y son la característica de esta enfermedad.



**Figura 1.-** Nódulo cutáneo que contiene el nematodo *ONCHOCERCA VOLVULUS* adulto  
**Fuente:** Autor

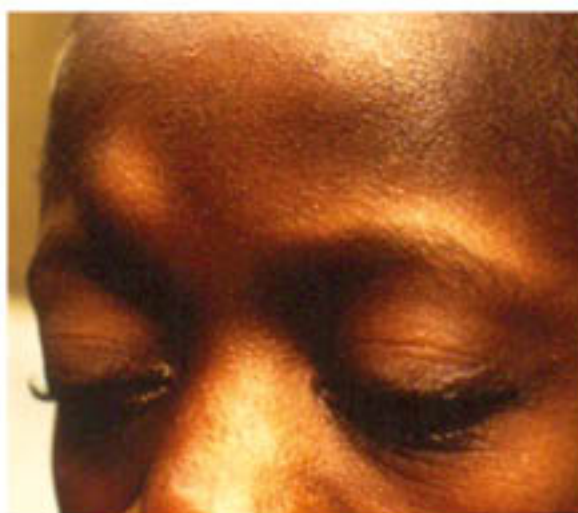

**Figura 2.-** Nódulos fibrosos en pelvis, manos, y hernia inguinal izquierda, frecuentes en pacientes hombres  
**Fuente:** Autor

Oncocercosis es transmitida a los humanos solo por picaduras de mosquitos negros infectados, del género "Simulium" que viven entre ríos y canales de agua. Es una enfermedad confinada a los humanos, sin animales intermediarios conocidos. En África los Simulium fecundan en corrientes torrentosas de agua y tienden a picar en las piernas y partes bajas del cuerpo humano. En las Américas estos mosquitos fecundan en los riachuelos que bajan de las colinas tropicales y tienden a picar alrededor de la cabeza.



**Figura 3.-** Mosquito del género "Simulium"  
**Fuente:** Autor

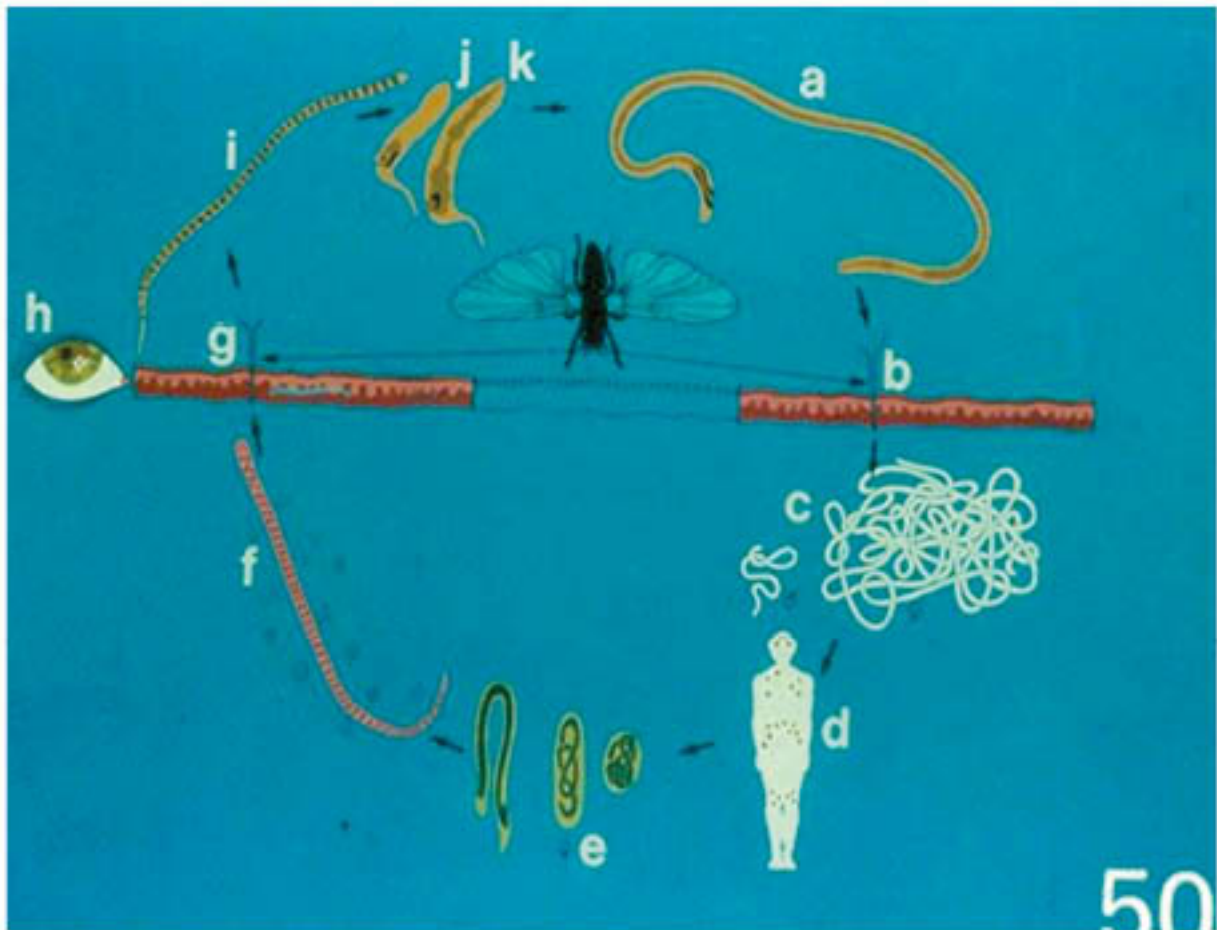


**Figura 4.-** Nódulo en la frente de paciente con "Ceguera de Río"  
**Fuente:** Autor

La hembra adulta o macrofilaria oncocerca puede vivir hasta 15 años. Durante ese tiempo produce millones de embriones llamados microfilarias. Cada una mide un tercio de milímetro de largo. Las microfilarias en cambio viven entre 6 meses y dos años y en ese lapso invaden la piel y el tejido conectivo. Su ciclo de vida continúa cuando las microfilarias son ingeridas por los mosquitos Simulium donde se convierten en larvas infectadas y luego el mosquito las inyecta en la piel humana por la picadura.

Sin embargo la gran mayoría de las microfilarias jamás completan este ciclo y mueren en la piel infectada produciendo dermatitis activa con severa comezón que progresa a queratitis (oncodermatitis crónica o swoda) y en los ojos llegan a producir corioretinitis y ceguera.



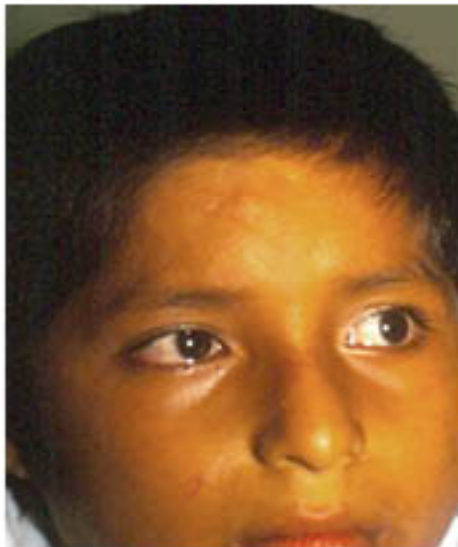

**Figura 5.** Esquema de ciclo vital propio de la ONCOCERCOSIS.

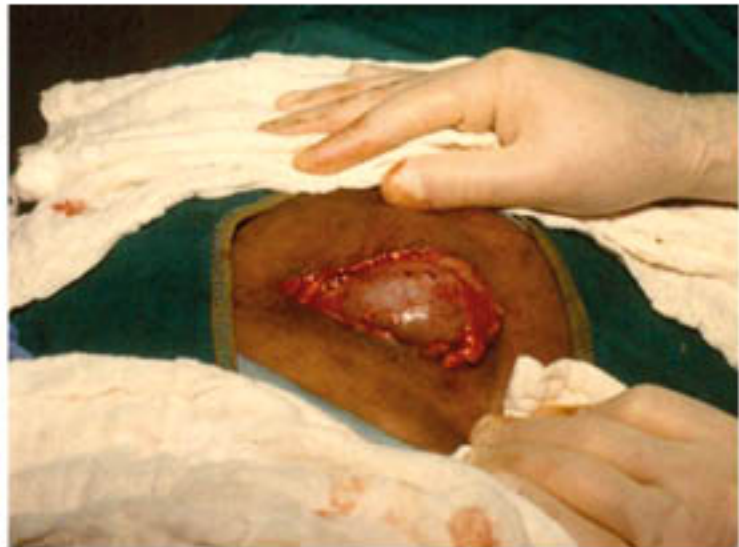**Fuente:** Autor

En el interior del ojo las microfilarias pueden ser vistas con microscopio, nadando en la cámara anterior del globo ocular, el humor vítreo, la conjun-

tiva, córnea, retina, nervio óptico. La ceguera está relacionada a la densidad de microfilarias cerca del ojo.



**Figura 6.** Invasión de microfilarias en la cámara anterior del ojo y nódulo frontal.  
**Fuente:** Autor

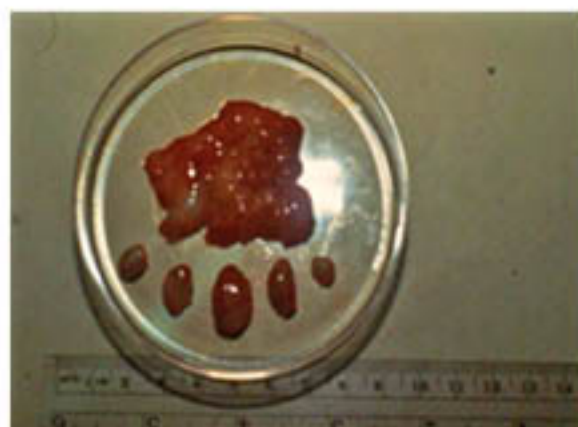

**Figura 7.** Nódulo único grande subdérmico: extirpación o "nodulectomía" quirúrgica  
**Fuente:** Autor

Las lesiones en la piel son múltiples. Los nódulos no son solo subdérmicos sino pueden localizarse en músculos, articulaciones y huesos. Son nódulos únicos o en racimos, indoloros, movibles, frecuentemente asentados sobre las eminencias óseas de la frente.



**Figura 8.** Alteración crónica de la piel: oncodermatitis, queratitis y severa comezón.  
Fuente: Autor



**Figura 9.** Cinco nódulos únicos y uno en racimo.  
Fuente: Autor

## DIAGNÓSTICO

El diagnóstico se establece demostrando microfilarias en la piel del paciente, en la cámara anterior del ojo o encontrando macrofilarias adultas en el tejido subcutáneo.

La reacción de Mazzotti (dosis única oral de dietilcarbamazina 50 mg. produce erupción cutánea), otras reacciones cutáneas y pruebas serológicas se han usado para confirmar el diagnóstico cuando no se identifican filarias.

## TRATAMIENTO MÉDICO

Tradicionalmente los pacientes fueron tratados con dietilcarbamazina (en Ecuador se inició usando quinina sin resultados importantes), que mata microfilarias pero tiene bajo efecto con los gusanos adultos. La dosis debía incrementarse gradualmente para evitar diversas reacciones severas. Más tarde Ivermectina (Merck Sharp & Dohme Reserch Labs.) demostró ser más efectiva y segura a mediados de la década 1980-1990 y ha sido desde entonces el medicamento de elección. Ivermectina primariamente mata solo microfilarias. Se suministra en tabletas ranuradas de 6 mg y 3 mg. La dosis se administra en relación directa al peso del paciente una vez cada 6 meses (menor peso, menor dosis).

**MECTIZAN<sup>®</sup>**  
Dose par Poids (kg)



POIDS (kg)	NOMBRE DE 3 MG COMPRIMÉS DE MECTIZAN <sup>®</sup>
65 OU PLUS	4
45-64	3
26-44	2
15-25	1
MOINS DE 15	AUCUN



**Figura 10.** Cuadro instructivo para tratamiento con Ivermectina: dosis y peso.  
Fuente: Autor



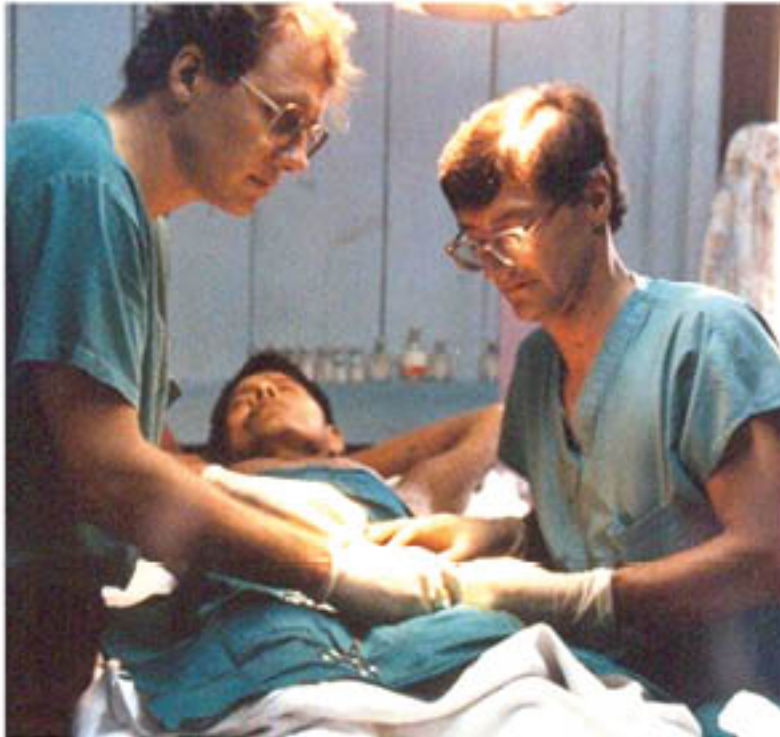## TRATAMIENTO QUIRÚRGICO

Eliminación quirúrgica de los nódulos (nodulectomía) fue el tratamiento realizado para disminuir la carga de millones de microfilarias invadiendo piel, ojos, etc. Este proceso empezó en Ecuador con el Dr. Ronald Guderian, el Dr. José Miguel Alvear y el grupo médico-quirúrgico integrado desde 1980 en el corazón de la zona endémica de la provincia de Esmeraldas, zona habitada mayoritariamente por los "Chachis", en el caserío "Zapallo Grande" ubicado 4 horas río arriba de Borbón en lancha a motor por el río Cayapas.

Estas experiencias fueron reportadas desde entonces dentro y fuera del país en revistas científicas y

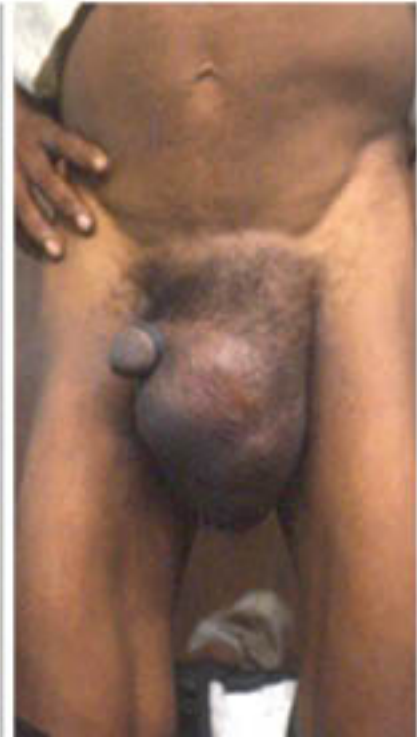congresos, dando a conocer los avances conseguidos en su tratamiento médico y quirúrgico incluyendo nodulectomías y las afectaciones del tejido conectivo de los varones enfermos que se manifiestan por hernias inguinales gigantescas debido a la deficiencia cuantitativa del colágeno en la pared abdominal.

En 1990 se inició el "Programa Regional de Eliminación de la Oncocercosis" para Sud y Central América, administrando en forma documentada la Ivermectina (donada por Merck). La erradicación de esta endemia ha sido confirmada en septiembre de 2014 por la OMS tras 40 años de historia desde su inicio y protagonistas.



**Figura 11.** Drs. Ronald Guderian (izq.) y José Miguel Alvear (der.) operando en Zapallo Grande, 1982, en el corazón de la selva esmeraldeña, donde se inició el tratamiento médico y quirúrgico de la endemia erradicada 40 años después, en Ecuador.

**Fuente:** Autor



**Figura 12.** Hernia inguinal gigantesca consecuencia de las severas afectaciones del tejido conectivo que la Oncocercosis provoca en pacientes varones.

**Fuente:** Autor

## BIBLIOGRAFÍA

1. Guderian RH et al. The reduction in microfilariae loads in skin and eye after nodulectomy in Ecuadorian onchocercosis. *Trop. Med Parasit* 1987; 38: 275-278.
2. Alvear JM. Surgical Implications of onchocercosis. In: Montorsi M, Granelli P (Eds Lecture Book II. 1988 Surgical Updating. First World Postgraduate Surgical Week of the University of Milan. XXVI World Congress of the ICS. Milan Monduzzi Editore, 1988, pp 1238-1239.
3. Guderian RH et al. Onchocercosis and acquired groin hernias in Ecuador. *Trop. Med Parasit* 1989; 40: 366-367.
4. Onchocercosis en el Ecuador-Cinco años de distribución de ivermectina. Serie Informe Epidemiológico No. 1. MSP 1995.
5. Alvear JM. Surgical Implications of the Oncocerciasis. Abstract Book. Page 30. Transcending the Traditional Role of Continuing Medical Education for the Surgeon. 60th Annual Surgical Update of the U.S.A. Section of the International College of Surgeons. June 16-20, 1998. Maui, Hawaii, U.S.A.
6. Iniciativa Regional y Programa Nacional para la Eliminación de la Oncocercosis del Ecuador. Onchocercosis Elimination Program for the Americas. OEPA Guatemala, 2001.
7. Alvear JM. Onchocercosis. Textbook of Tropical Surgery. Westminster Publishing Ltd. London 2006; Chapter 243, pp 1052-1284.



Dr. José Miguel Alvear L.  
*Médico-Cirujano*  
*Especialista en Cirugía General con subespecialidad en Transplantes*  
<http://www.sg61.org/profjma.htm>  
email: [jmalvear@netife.ec](mailto:jmalvear@netife.ec)